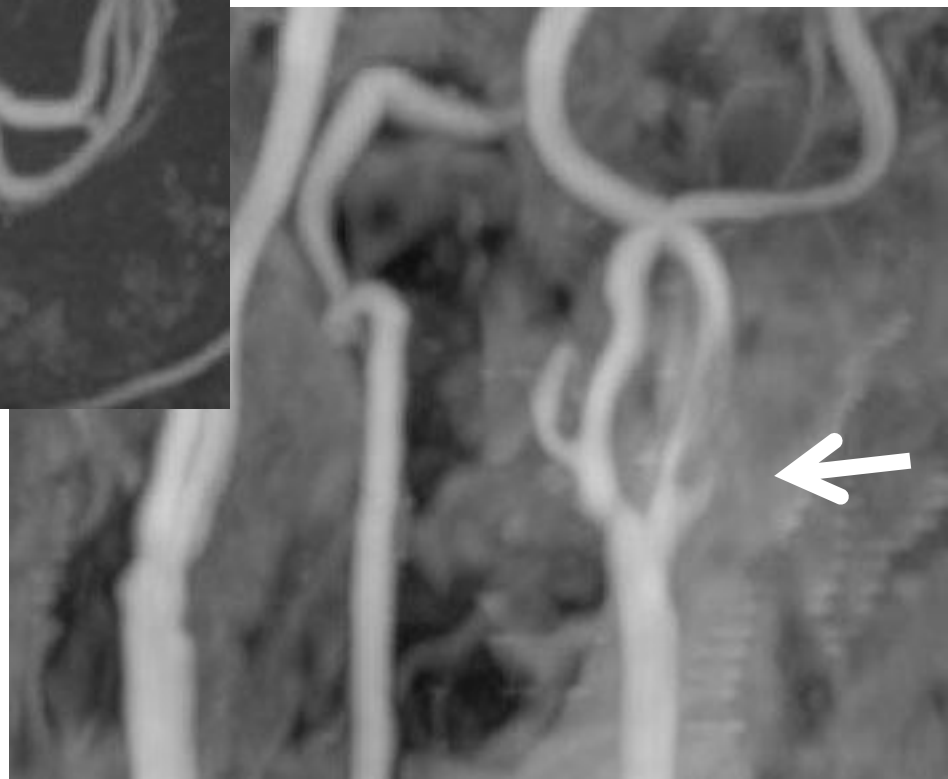
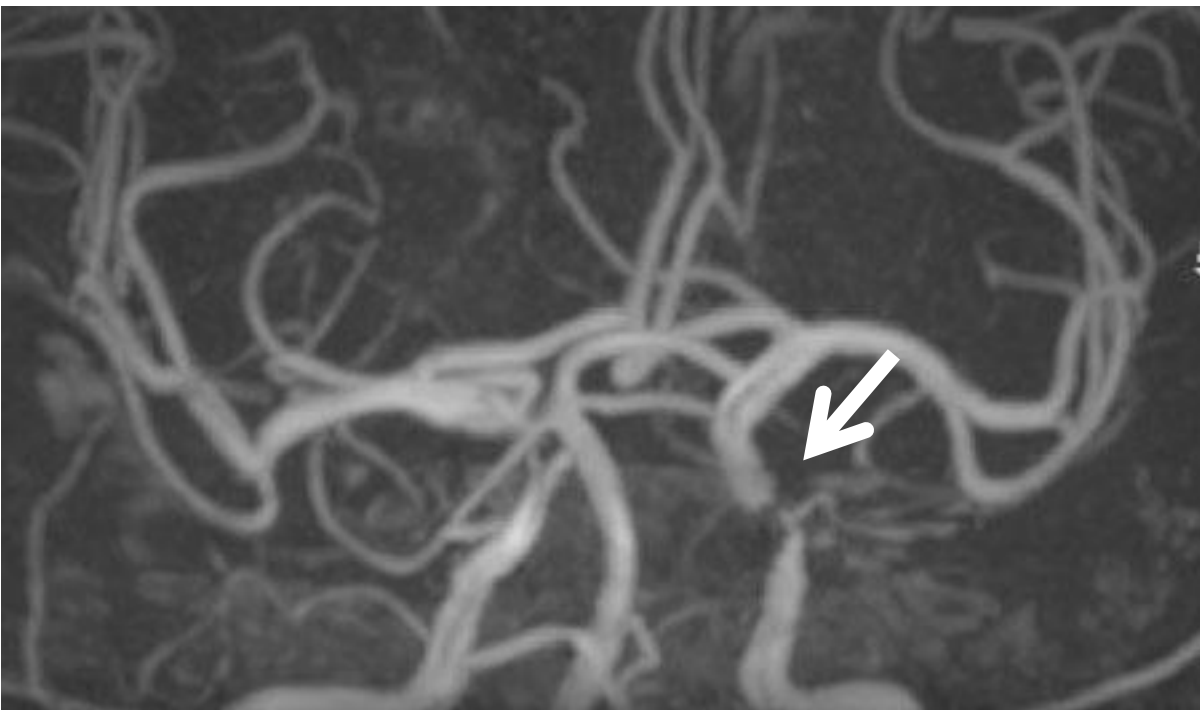


# ケース2 左頭蓋内 + 頸部内頸動脈重度狭窄 (術前)



# ケース2 左浅側頭動脈—中大脳動脈吻合術(術後)

CTアンギオ前→後像

