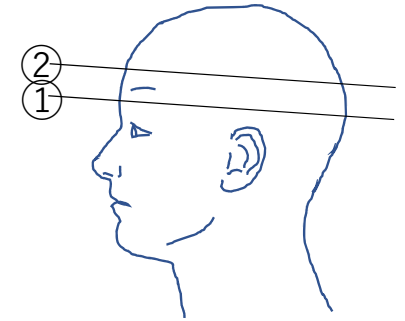
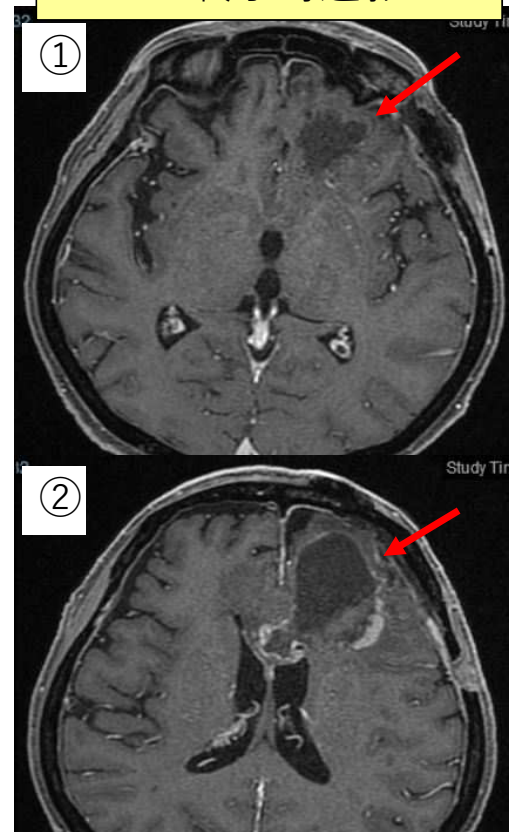
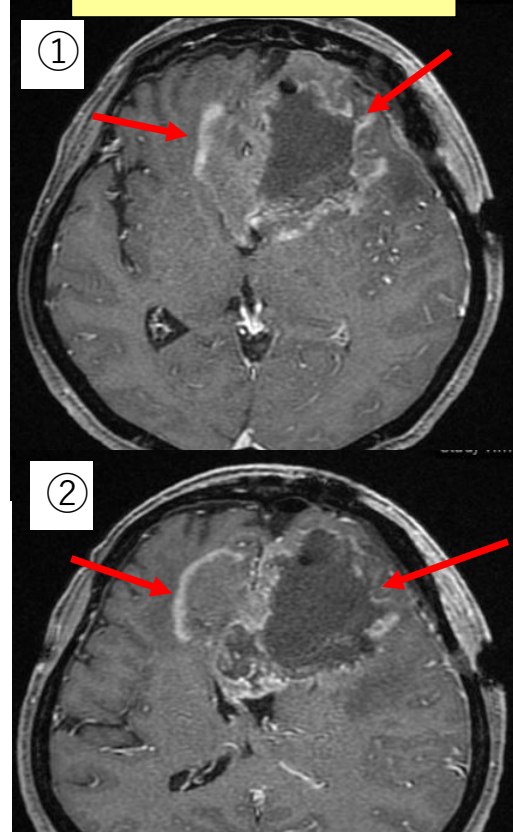
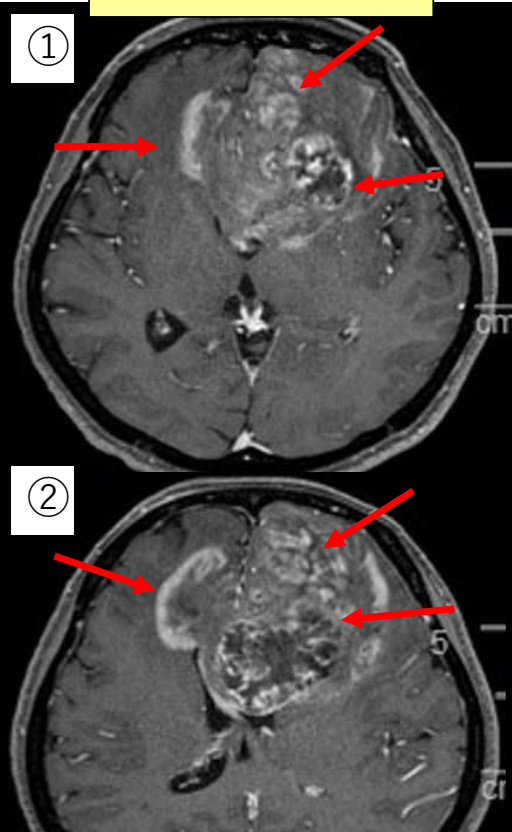


症例1：進行する右片麻痺・意識障害にて両側前頭葉に広がる5cmの巨大腫瘍を認め、緊急腫瘍摘出術を行いました。病理診断は膠芽腫（glioblastoma multiforme）でした。この患者さんはSTUPPレジメン（テモゾロミド+放射線治療を42日間）が劇的に効き、意識清明で麻痺なく自宅退院されました。現在も外来でテモゾロミド、オプチューン治療中です。巨大膠芽腫は手術での全摘出は困難であり、最大限腫瘍を摘出しADLを改善させた上で、放射線・化学療法をきっちり行うことが重要です（ただし有効性には個人差があります）。

入院時造影MRI

手術直後造影MRI

STUPP終了時造影MRI



左前頭葉から脳梁を介し右前頭葉へ浸潤する巨大腫瘍

60%腫瘍摘出

90%腫瘍縮小