症例10：ふらつきの検査で右前頭葉の腫瘍➡が見つかりました。腫瘍は徐々に大きくなり右運動野に食い込んで成長しています。左片麻痺になる可能性があり、開頭腫瘍摘出術を行いました。感覚野と運動野は脳表に電極をおきを弱い電流で刺激することで場所がわかります。手術中腫瘍がまさに運動野にくっ付いていることがわかり、丁寧に剥離し全摘出しました。術後経過は良好で自宅退院されました。病理診断は髄膜腫でした。
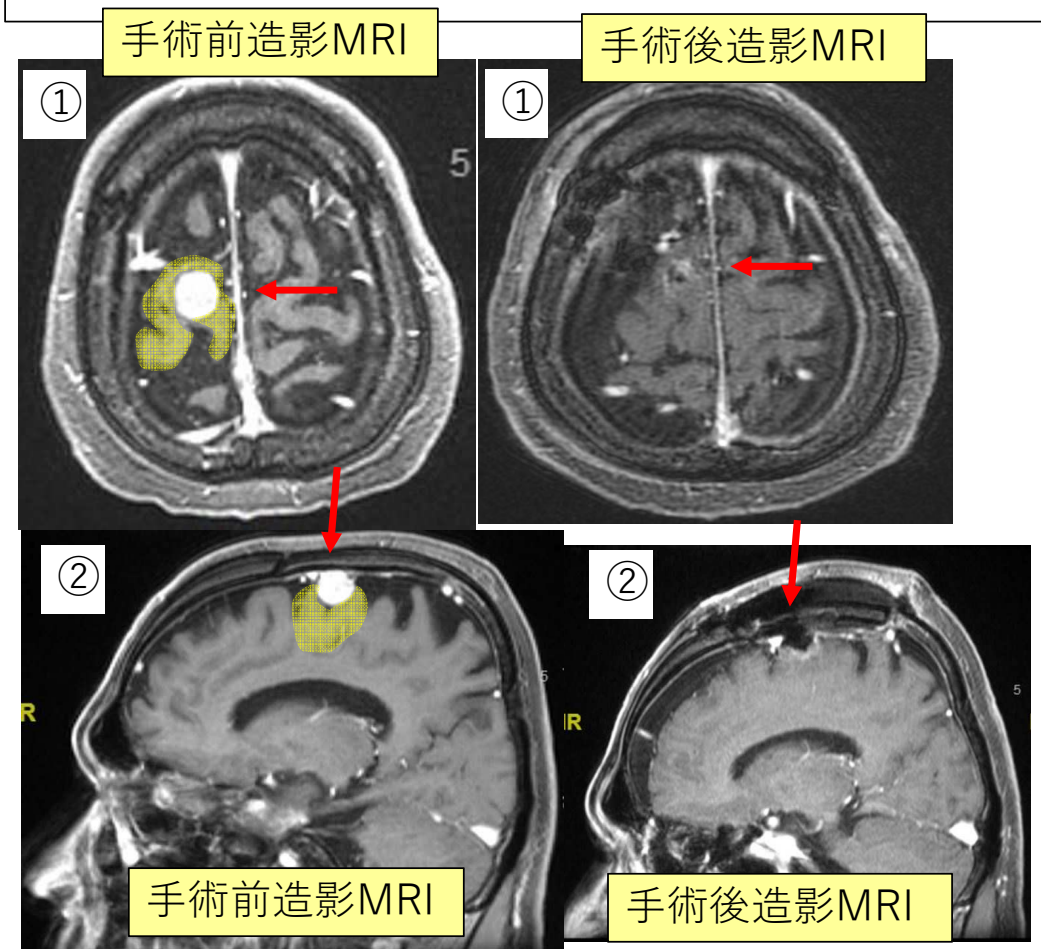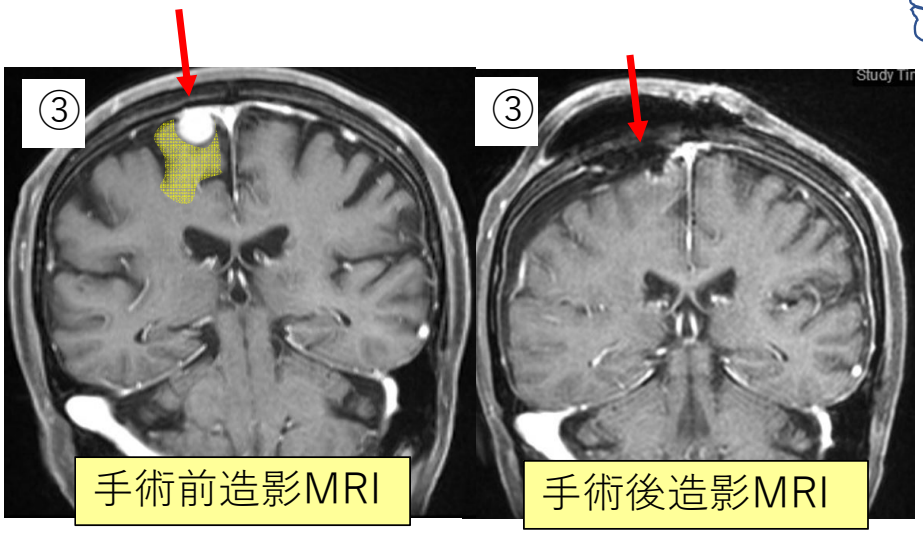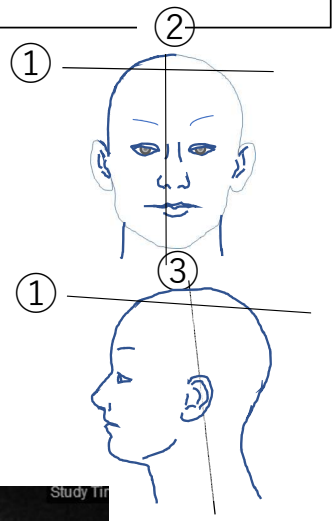
なお25～30mm未満の髄膜腫は定位放射線治療（ガンマナイフかサイバーナイフ）が有効とされますが、定位放射線治療の10年の腫瘍制御率は70%で、30%は大きくなること、照射後は手術がやりにくくなること、周り数mmに遅発性放射線壊死をおこす可能性が数10%あることより、運動野や言語野に密着した腫瘍は小さくても開頭腫瘍摘出術の方がいいと考えています。