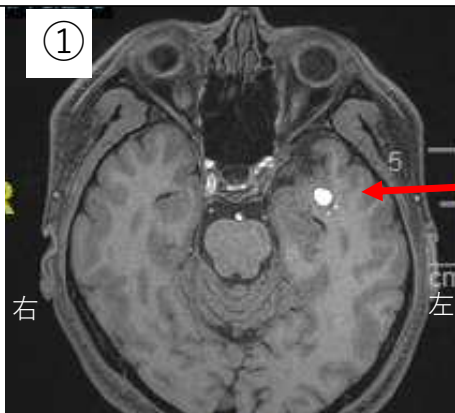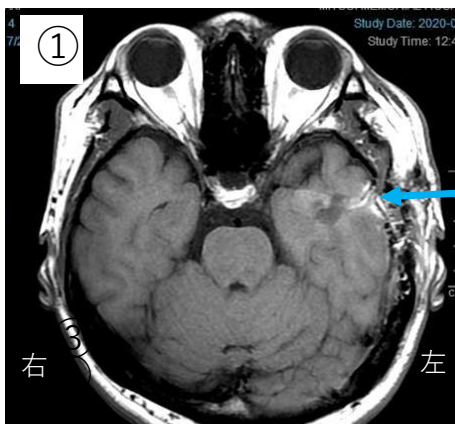
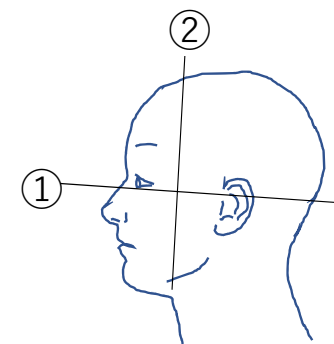
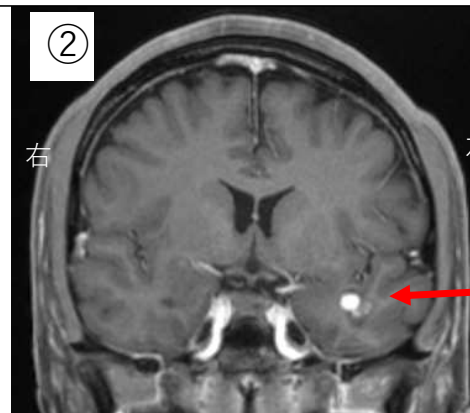


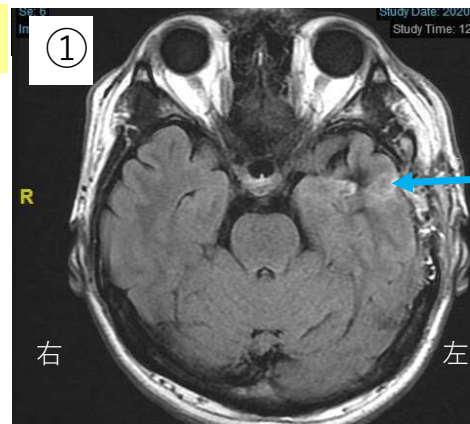
症例17：言語有意半球である左側頭葉内側の血管腫 → が出血を繰り返し徐々に増大し、失語症が生じる可能性があるため、手術ナビゲーションを利用し開頭血管腫摘出術を行いました。術後MRIで血管腫は全摘出されています → 。術後経過は良好でPC関係の仕事に復帰されました。



術前MRI



術後2日目MRI



脳深部小型病変へのアプローチは非常に難しいですが、術中ナビゲーションが有用です。慣れれば5分でセッティングできます。ただ、脳委縮が強い人では開頭後脳が沈み込み誤誘導が生じることがあり、手早い手術手技やナビゲーションモニター位置の正確なセッティングに加え手術中にエコー等での補正が必要です。