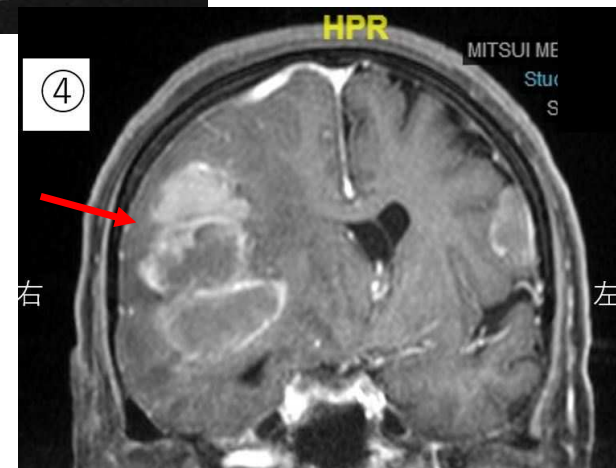
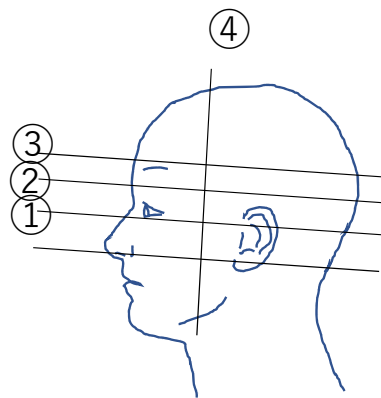
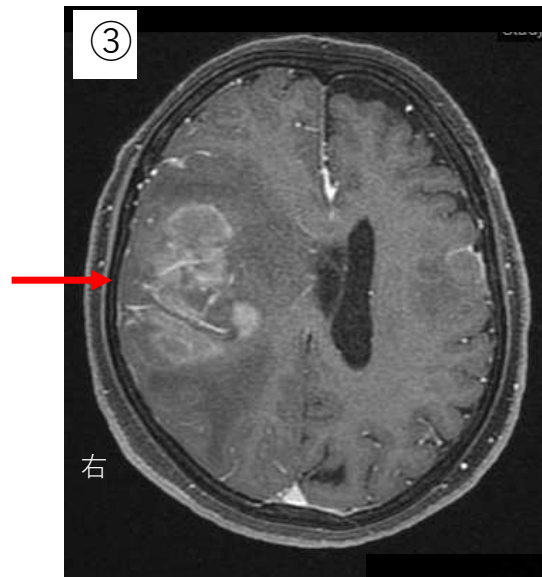
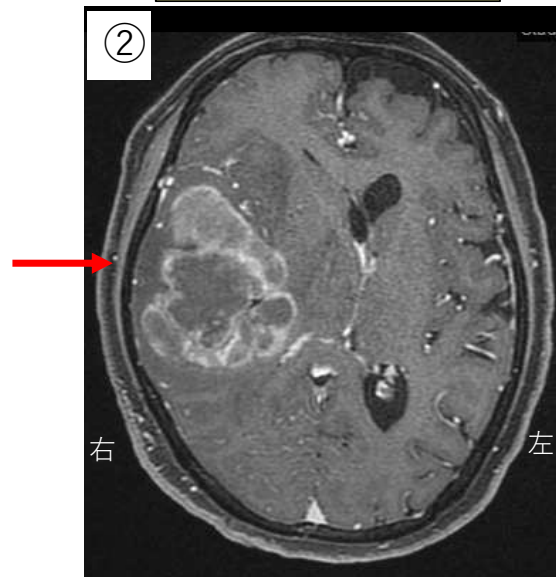
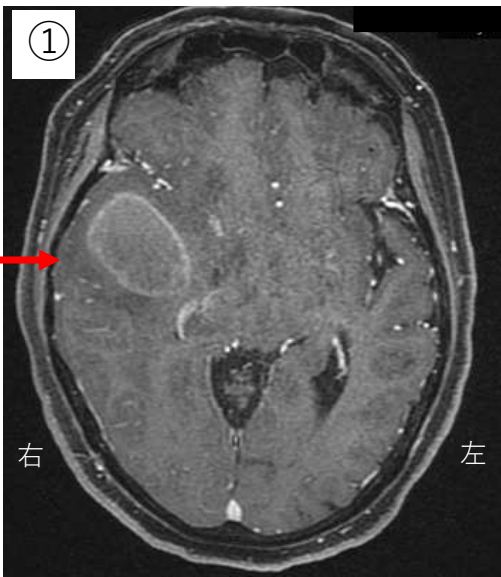


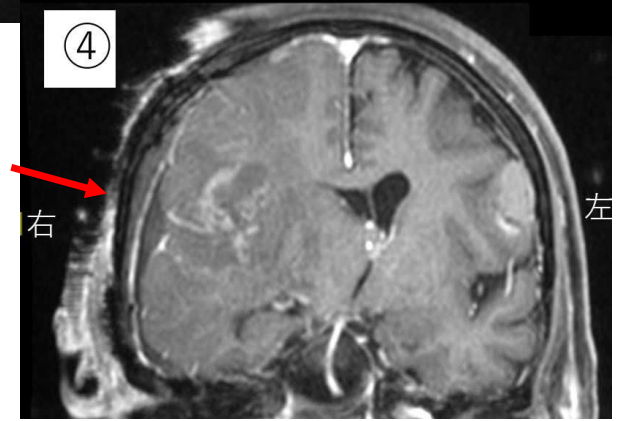
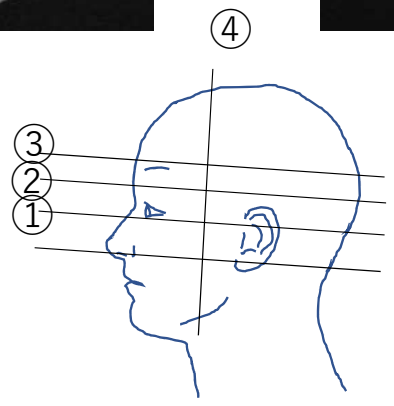
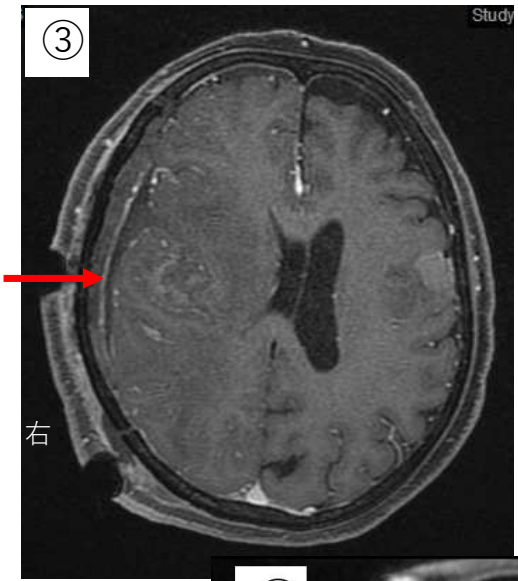
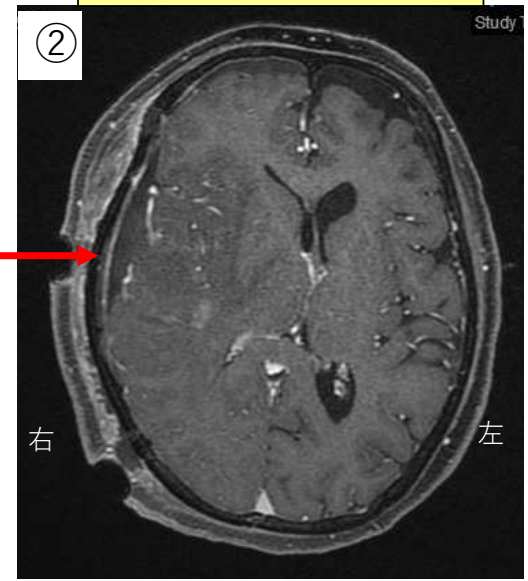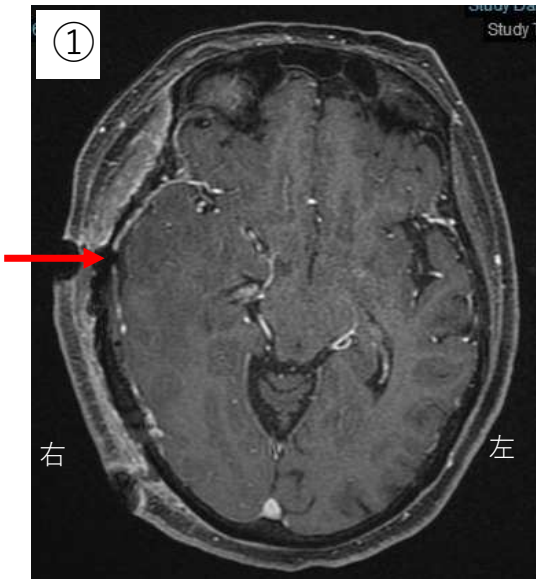症例3：急速に進行する左片麻痺、意識障害があり、脳MRIで右前頭葉～頭頂葉～側頭葉に脳動脈を巻き込む6cm大の巨大腫瘍が見つかり、肺がんの脳転移と診断されました。他の脳外科病院で治療はできないと言われ三井に搬送されました。

入院時造影MRI



入院翌日に開頭腫瘍摘出術を行いました。このような巨大な腫瘍に対しては、MRIで3次的に腫瘍の形状をとらえ、神経症状を出さないように手術前の十分な検討が重要です。この腫瘍に対しては、側頭葉と前頭葉の2か所から、下から上、上から下、前から後と3方向に手術を進め、腫瘍をほぼ全摘出しました。手術後麻痺や意識障害は回復し、全脳照射・全身化学療法後、無症状で自宅退院されました。

手術2日後造影MRI



手術後2年間は再発は見られませんでした。

この患者さんのようにStage 4で多数の脳転移がある場合も、あきらめず丁寧に適切な治療を行えば、ADLを保った状態で延命が図れる可能性があります。

手術24カ月後造影MRI

