

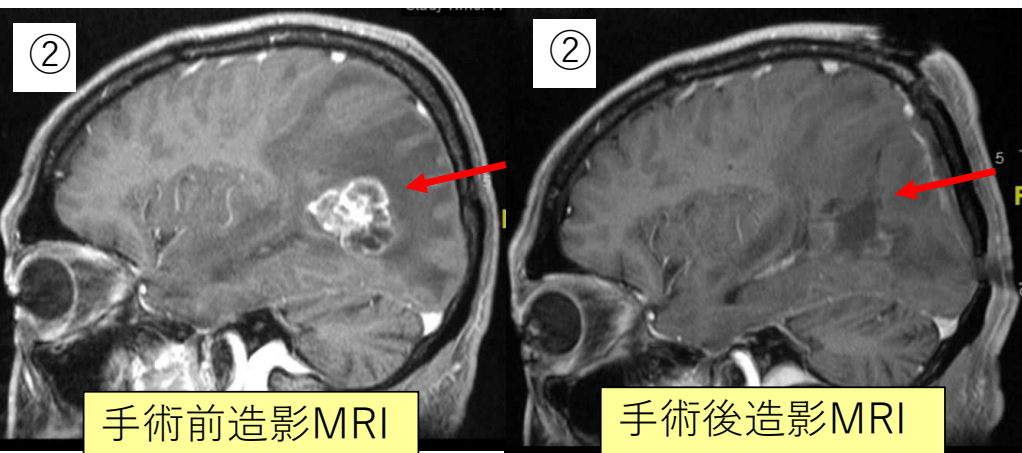
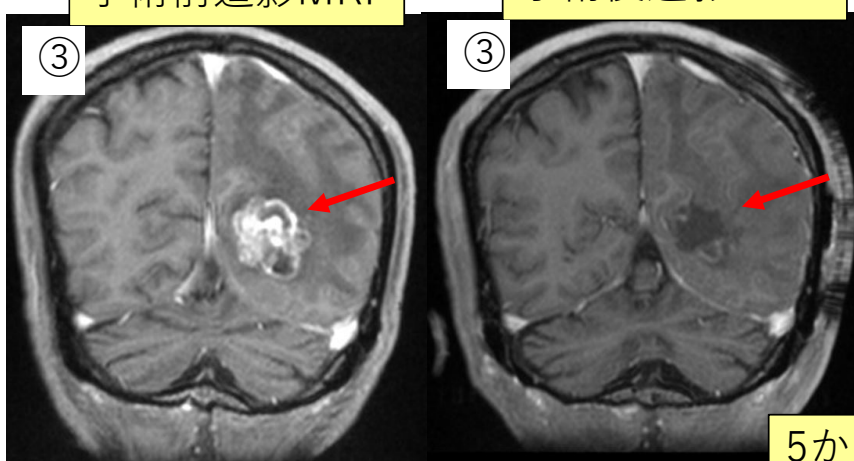
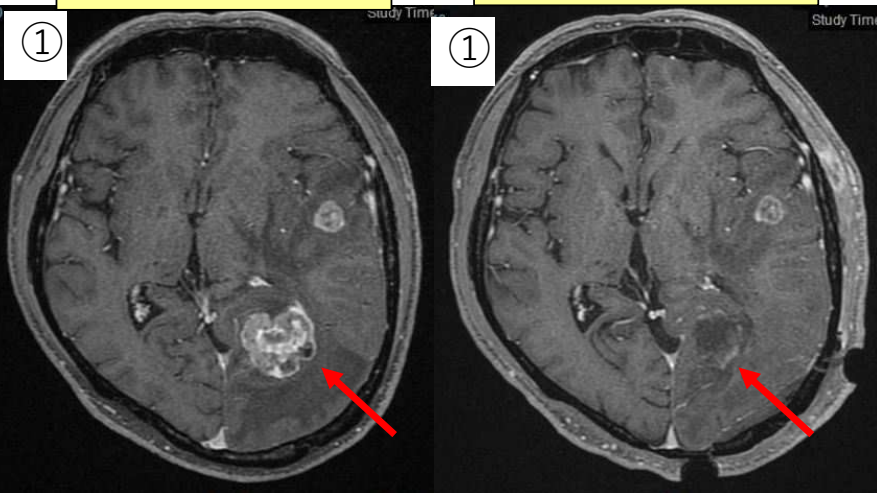
症例4：意識障害・高次脳機能障害・脱力・視野障害が進行し、胸部CTで右肺がん、脳MRIで多発性脳腫瘍が今回はじめて発見されました。意識障害は大きな左後頭葉腫瘍 → による症状と考え、左後頭葉腫瘍に対して開頭腫瘍摘出術を行いました。病理診断は肺がんの脳転移であり、全脳照射と化学療法（分子標的療法）により腫瘍は小さくなりました。治療後右同名半盲以外の神経症状はなくなり、自宅退院されました。現在も外来で化学療法を行っています。

手術前造影MRI

手術後造影MRI

手術前造影MRI

手術後造影MRI



5か月後造影CT

