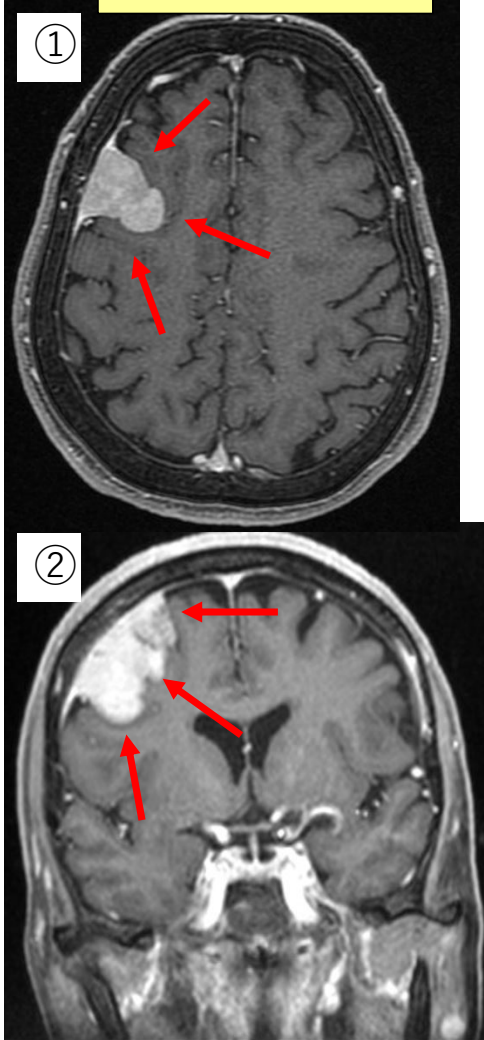


症例7：高次脳機能障害が見られ、右前頭葉に4cmの脳深部に浸潤する腫瘍 → を認めました。顕微鏡下に腫瘍を全摘しました。術後症状は軽快し自宅退院されました。病理診断は髄膜腫でした。

手術前造影MRI



手術後造影MRI

