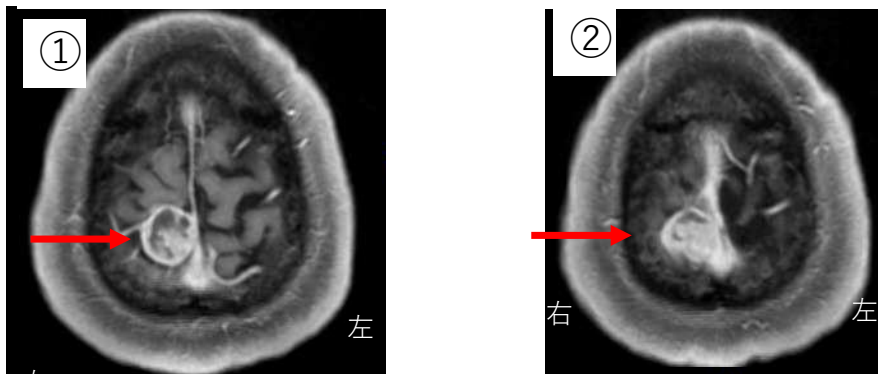


症例8：進行する左下肢麻痺、歩行障害の精査で右頭頂部の髄膜腫が見つかりました。腫瘍は比較的小型ですが、脳表の静脈が圧迫され循環障害性の脳浮腫を生じており、腫瘍に埋没していた脳表の静脈を丁寧に剥離して腫瘍を全摘出しました。手術後左下肢麻痺は速やかに改善しました。

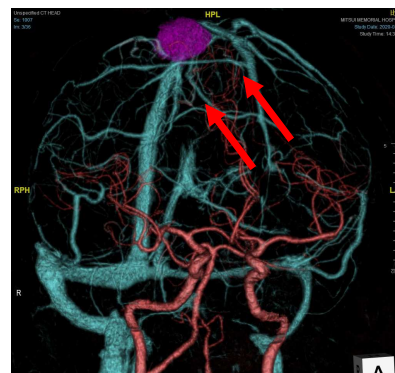
手術前造影MRI

右前頭葉～頭頂葉に球形の腫瘍を認めます。



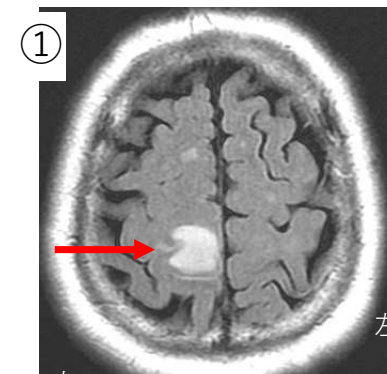
CT動静脈撮影

腫瘍が静脈をつぶしています



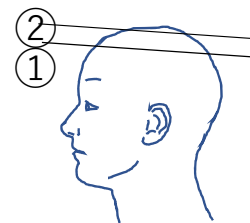
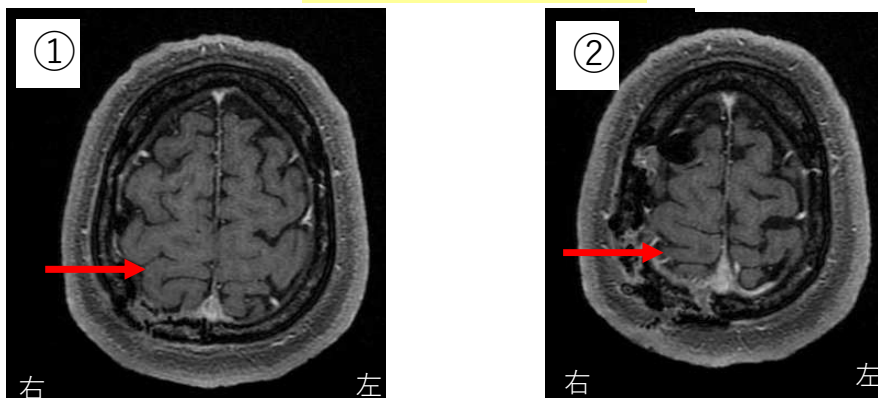
手術前FLAIR

腫瘍周囲に脳浮腫があります。



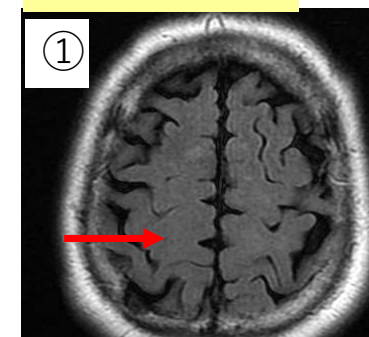
手術後造影MRI

脳腫瘍は全摘出されています。



術後FLAIR

浮腫は消えています。



このように脳表の血管の走行と腫瘍との関係を手術前に調べ、手術中に温存することは非常に重要です。